



Nörobruselloz: Olgu Serisi

Neurobrucellosis: A Case Series

Mustafa USANMAZ¹([iD](#)), Bahar Büşra SİVRİKAYA¹([iD](#)), Özgür GÜNAL¹([iD](#)), Duygu YENER¹([iD](#)),
Süleyman Sırrı KILIÇ²([iD](#))

¹ Samsun Üniversitesi Eğitim ve Araştırma Hastanesi, İnfeksiyon Hastalıkları ve Klinik Mikrobiyoloji Kliniği, Samsun, Türkiye

² Sağlık Bilimleri Üniversitesi, Samsun Eğitim ve Araştırma Hastanesi, İnfeksiyon Hastalıkları ve Klinik Mikrobiyoloji Kliniği, Samsun, Türkiye

Makale atfı: Usanmaz M, Sivrikaya BB, Günel Ö, Yener D, Kılıç SS. Nörobruselloz: Olgu serisi. FLORA 2025;30(3):388-394.

ÖZ

Bruselloz, *Brucella* spp. tarafından oluşturulan, multisistemik tutulum gösterebilen zoonozdur. Merkezi sinir sistemi tutulumu nörobruselloz olarak adlandırılmakta olup menenjit, ensefalit, miyelit şeklinde farklı nörolojik tablolarla ve vasküler komplikasyonlarla seyredebilir. Hastalık, klinik çeşitliliği ve diğer nörolojik hastalıklarla benzer bulgular göstermesi nedeniyle tanıda zorluklara neden olabilmektedir. Bu çalışmada, nörobruselloz tanısı alan üç olgunun klinik, laboratuvar ve radyolojik bulguları değerlendirilmiştir. İlk olgu, altmış iki yaşında erkek hasta ateş, bilinç bulanıklığı, inkontinans, yürüme güçlüğü ve kişilik değişikliği şikayetleri ile başvurdu. Daha önce normal basınçlı hidrosefali, Lewy Cisimcikli Demans, Parkinson hastalığı, serebrovasküler olay gibi farklı nörolojik hastalıklar düşünülen hastanın tedavilere yanıt vermemesi üzerine yapılan değerlendirmede serum ve beyin omurilik sıvısı (BOS) *Brucella* Rose-Bengal pozitif ve *Brucella* Wright Coombs sırasıyla 1/640, 1/128 olarak saptandı. Seftriakson 2x2 gr/IV + rifampisin 1x600 mg/po + doksisisiklin 2x100 mg/po kombinasyonu ile tedavi başlanan hastanın semptomlarında belirgin iyileşme gözlemlendi. Takiplerinde bilinç durumu düzeldi ancak yürüme güçlüğü tamamen gerilemedi. Hasta üç ay süren tedavi sonrası semptomsuz hale geldi. İkinci olgu, kırk dört yaşında kadın hasta, baş ağrısı, bulanık görme ve konuşma güçlüğü nedeniyle başvurdu. Benzer şikayetlerle başka merkezde menenjit tanısı sonrası antibiyotik tedavisine rağmen semptomları devam etmekteydi. Yapılan testlerde serum ve BOS *Brucella* Rose-Bengal pozitif ve Coombs'lu Wright Testi sırasıyla 1/640, 1/32 şeklinde saptandı. Nörobruselloz tanısı konularak seftriakson, rifampisin ve doksisisiklin ile tedavi edildi. Klinik düzelme gözlemlendi ancak hastanın görme bulanıklığı yavaş geriledi. Üç haftalık hastane yatışı sonrasında kalan tedavisini kendi yaşadığı şehirde devam etmek üzere hastanemizden ayrıldı. Üçüncü olgu ise elli beş yaşında kadın hasta, halsizlik, yürüme zorluğu ve konuşmada yavaşlama şikayetleri ile değerlendirildi. Büyükbaş hayvancılık öyküsü bulunan hastanın serum ve BOS *Brucella* Rose-Bengal pozitif ve Coombs'lu Wright Testi sırasıyla 1/320, 1/32 olarak bulundu. Seftriakson, rifampisin ve doksisisiklin tedavisi ile klinik iyileşme sağlandı. Tedavi sürecinde halsizlik ve konuşma bozukluğu hızla düzeldi, yürüme güçlüğü ancak üçüncü ayın sonunda tam olarak geriledi. Hastanın üç ay süren tedavisi sonrasında şikayeti kalmamıştı. Çalışma, nörobrusellozun özellikle endemik bölgelerde ayırıcı tanıda akılda tutulması gerektiğini vurgulamıştır.

Anahtar Kelimeler: Brusella; Nörobruselloz; Zoonozlar; Merkezi sinir sistemi

Geliş Tarihi/Received: 23/03/2025 - Kabul Ediliş Tarihi/Accepted: 15/05/2025



ABSTRACT

Neurobrucellosis: A Case Series

Mustafa USANMAZ¹, Bahar Büşra SIVRİKAYA¹, Özgür GÜNAL¹, Duygu YENER¹, Süleyman Sırrı KILIÇ²¹ Clinic of Infectious Diseases and Clinical Microbiology, Samsun University Training and Research Hospital, Samsun, Türkiye² Clinic of Infectious Diseases and Clinical Microbiology, Health Sciences University Training and Research Hospital, Samsun, Türkiye

Brucellosis is a zoonosis caused by Brucella spp. that can present with multisystem involvement. Central nervous system involvement is defined as neurobrucellosis, which may present as meningitis, encephalitis, or myelitis and can be accompanied by vascular complications. Due to its clinical variability and similarity to other neurological diseases, neurobrucellosis may lead to diagnostic challenges. In this study, we evaluated the clinical, laboratory, and radiological findings of three patients diagnosed with neurobrucellosis. The first case involved a 62-year-old male patient who presented with fever, confusion, incontinence, walking disorder, and personality changes. Initially, the patient was considered to have various neurological disorders, including normal pressure hydrocephalus, Lewy body dementia, Parkinson's disease, and cerebrovascular events (CVE). However, due to the lack of response to treatments, further evaluation was conducted, revealing positive Brucella Rose Bengal test results in both serum and cerebrospinal fluid (CSF), with Brucella Coombs test titers of 1/640 and 1/128, respectively. The patient was treated with a combination of ceftriaxone (2 g IV every 12 hours), rifampicin (600 mg orally once daily), and doxycycline (100 mg orally twice daily), leading to significant symptomatic improvement. While the patient's consciousness returned to normal, the walking disorder did not fully resolve. After completing a three-month treatment course, the patient became asymptomatic. The second case was a 44-year-old female patient who presented with headaches, blurred vision, and speech difficulties. She had previously been diagnosed with meningitis at another hospital and had received antibiotic therapy, but her symptoms persisted. Further testing revealed positive Brucella Rose Bengal test results in both serum and CSF, with Brucella Coombs test titers of 1/640 and 1/32, respectively. A diagnosis of neurobrucellosis was established, and the patient was treated with ceftriaxone, rifampicin, and doxycycline. Clinical improvement was observed, but her visual impairment resolved more slowly. After a three-week hospital stay, she was discharged to continue the remaining course of treatment in her hometown. The third case involved a 55-year-old female patient who presented with fatigue, walking disorder, and slowed speech. She had a history of dairy farming. Serological testing revealed positive Brucella Rose Bengal test results in both serum and CSF, with Brucella Coombs test titers of 1/320 and 1/32, respectively. The patient was treated with ceftriaxone, rifampicin, and doxycycline, resulting in clinical improvement. Fatigue and speech difficulties resolved rapidly, while walking disorder persisted until the third month of treatment. After completing a three-month treatment course, the patient had no remaining symptoms. This study emphasizes that neurobrucellosis should be considered in the differential diagnosis, especially in endemic regions.

Key Words: *Brucella; Neurobrucellosis; Zoonoses; Central nervous system*

GİRİŞ

Brucella spp. intrasellüler bir mikroorganizma olup gram-negatif, kapsülsüz, hareketsiz ve aerob ortamlarda yaşar. İlk olarak retiküloendotelial sisteme ulaşır, burada çoğaldıktan sonra birçok doku, organ ve sisteme yayılabilir^[1]. Bruselloz, tedavi edilmediğinde kronikleşen, farklı organ tutulumlarına göre çeşitli komplikasyonlarla seyredabilen ve tanıda gecikmeler nedeniyle nadiren ölümlü sonuçlanabilen zoonotik bir infeksiyon hastalığıdır^[1,2]. Brusella ile infekte süt ve süt ürünlerinin tüketimi, bu hayvanların kan, idrar, vajinal sekresyon ve özellikle plasenta gibi doku veya sekresyonlarıyla direkt teması ve inhalasyonu ile bulaşmaktadır. Laboratuvar çalışanları ve veterinerler de bulaş için riskli grubu oluşturur^[1]. Bruselloz gelişmiş ülkelerin çoğunda eradike edil-

miş olmakla birlikte az gelişmiş ve gelişmekte olan ülkelerde (ülkemiz de dahil olmak üzere) endemik olarak görülmektedir^[3].

Türkiye ve komşu ülkelerde bruselloz önemli bir halk sağlığı sorunu olmaya devam etmektedir. Ülkemizde 1999–2021 yılları arasında 30 araştırmanın verilerinin dahil edildiği bir meta-analizde bruselloz seroprevalansı %4.5 olarak bulunmuş ve en yüksek oran Güneydoğu Anadolu'da saptanmış olup, tarım ve hayvancılıkla uğraşan bireylerde bu risk daha belirgindir^[4]. Azerbaycan'da 1983–2009 yılları arasında bildirilen 11.000'den fazla insan vakası ile yıllık insidans bazı yıllarda 100.000'de 9.9'a ulaşmıştır^[5]. Brusellozun endemik olduğu diğer bir ülke olan İran'da yapılan kronik menenjitlerin değerlendirildiği bir çalışmada 70 hastanın 42'sinde nörobruselloz tanısı konulmuştur^[6].

Brusella birçok organı tutabilir, merkezi sinir sistemi tutulumu nörobruselloz olarak adlandırılır. Menejit, ensefalit, meningoensefalit, miyelit-radi-különörit, beyin apsesi, epidural apse gibi çok değişik klinik tablolarla kendini gösterebilir. Ayrıca serebrovasküler hastalık, Parkinson Hastalığı, Lewy cisimcikli demans, meningo-vasküler sendromlar gibi nörolojik hastalıklarla da karışabilir ve bu hastalar yanlış tanı alabilir^[7-11]. Bu çalışmada, nörolojik bulguları olan bu tür hastaların ayrıntılı tanısında nörobrusellozun da akılda bulundurulması gerektiği vurgulanmıştır. Sunulan olgular ve aileleri bu makale için bilgilendirilmiş ve yazılı onamları alınmıştır.

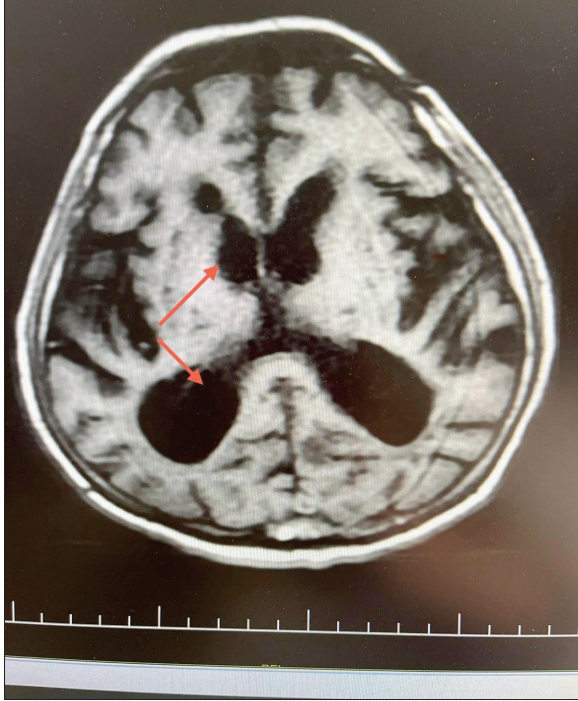
OLGU 1

Altmış iki yaşında erkek hasta acil servise ateş, bilinç bulanıklığı şikayetiyle başvurmuş ve acil servisten tarafımıza konsulte edilmiştir. Yapılan değerlendirmede hastanın yaklaşık bir yıldır bel ağrısı, gece terlemesi ve son 3-4 aydır ateş, üşüme titreme şikayetleri bulunmaktaydı. Bunlara ek olarak yürüme güçlüğü, denge kaybı ve kişilik değişikliği şikayetlerinin olması nedeniyle mükerrer nöroloji poliklinik başvurularının ve yatışlarının olduğu öğrenildi. Bu süreçte hastaya normal basıncılı hidrosefali, Lewy Cisimcikli Demans, Parkinson hastalığı, serebrovasküler olay (SVO) gibi farklı nörolojik tanıları koyulduğu ve bu tanı-lara yönelik farklı nörolojik tedaviler uygulandığı öğrenildi. Ancak bu tanılarla başlanan tedavilere rağmen hastanın şikayetlerinin düzelmemesi üzerine yönlendirilmiştir. Bilinen diyabetes mellitus (DM), esansiyel hipertansiyon (HT) ve bir ay önce SVO öyküsü bulunmaktaydı. Anamnezinden büyükbaş hayvancılık yaptığı öğrenildi. Başvuru sırasında vital bulguları stabil, bilinci açık ancak uykuya meyilliydi. Nörolojik muayenesinde sol alt ve üst ekstremitede 3/5 kas gücü kaybı ve tortikollis tespit edildi. Işık refleksi bilateral pozitif ve gözler her yöne serbest hareketliydi. Patolojik refleks saptanmadı. Ense sertliği ve meningeal irritasyon bulguları hastanın sol alt ekstremitesindeki nörolojik sekel ve tortikollis nedeniyle tam olarak değerlendirilemedi. Hastada yürüme bozukluğu ve üriner retansiyonu mevcuttu. Diğer sistemik muayene bulguları normaldi. Laboratuvar tetkiklerinde lökosit 7900/mm³, prokalsitonin (PCT) 0.04 µg/dl, C-reaktif protein (CRP) 1.9 mg/L, eritrosit sedimentasyon hızı (ESH) 6 mm/sa ve diğer biyokimyasal para-

metreler de normal sınırlardaydı. Hasta merkezi sinir sistemi (MSS) infeksiyonu ön tanısıyla servise yatırıldı. Yapılan Brucella Rose-Bengal testi pozitif ve Coombs'lu Wright testi 1/640 titrasyonda pozitif saptandı ve hastaya nörobruselloz ön tanısıyla lomber ponksiyon (LP) yapıldı. Mikroskopide 30 lökosit/mm³, 70 eritrosit/mm³ görüldü. Beyin omurilik sıvısı (BOS) biyokimyasında total protein 377 mg/dL, glukoz 18.12 mg/dL olarak tespit edildi. Beyin omurilik sıvısı menejit/ensefalit (ME) panel polimeraz zincir reaksiyonu (PZR) testi (FilmArray® BioFire Diagnostics, Salt Lake City, Amerika Birleşik Devletleri) negatif sonuçlandı. Beyin omurilik sıvısı Brucella Wright Coombs testi 1/128 titrasyonda saptandı. Hastaya nörobruselloz tanısıyla seftriakson 2x2 gr/IV + rifampisin 1x600 mg/po + doksisisiklin 2x100 mg/po tedavisi başlandı. Ayırıcı tanı için gönderilen BOS tüberküloz PZR ve BOS mikobakteri ARB negatif sonuçlandı, BOS kültüründe ise üreme olmadı. Kontrastlı beyin manyetik rezonans görüntüleme (MRG)'de serebral ve serebellar hemisferlerde diffüz atrofi ve üçüncü ile lateral ventriküllerde dilatasyon şeklinde raporlandı (Şekil 1). Yatışında alınan kan kültürlerinde üreme olmadı. Hastanın takiplerinde bilinç durumu, oryantasyon ve kooperasyonunda belirgin düzelme saptandı. Tortikollis tablosu hafif geriledi, yürüme güçlüğü azalmakla birlikte desteksiz yürüyemiyordu. Bu bulgularla tedavinin dördüncü haftasında kontrol LP yapıldı ve BOS biyokimyasında total protein 210 mg/dL, glukoz 24 mg/dL ve BOS Brucella Wright Coombs testi 1/128 titrasyonda saptandı. Klinik bulguları gerileyen hastaya tedavinin yedinci haftasında kontrol LP yapıldı, direkt bakıda hücre saptanmadı ve BOS biyokimyasında total protein 104.3 mg/dL, glukoz 55 mg/dL olarak ve BOS Brucella serum standart tüp aglütinasyon (STA) 1/32 titrasyonda saptandı. Hasta tedavisinin sekizinci haftasında tedavi önerileriyle taburcu edildi. Poliklinik kontrollerinde değerlendirilen hastanın toplam tedavisi üç ayda tamamlandı.

OLGU 2

Kırk dört yaşında kadın hasta baş ağrısı nedeniyle infeksiyon hastalıkları polikliniğimize başvurdu. Anamnezinde altı aydır olan ara ara baş ağrısı, bilinç bulanıklığı, görme bulanıklığı, konuşmada pelteklesme ve zorlanma olduğu öğrenildi. Öyküsünde çiğ süt/peynir tüketimi bulunmaktaydı. Bilinen ek hastalığı yoktu. En



Şekil 1. Üçüncü ve lateral ventriküllerde dilatasyon.

son yirmi gün önce şiddetli baş ağrısı ve bulanık görme yakınmalarıyla dış merkezde menenjit ön tanısıyla LP yapılmış akut bakteriyel menenjit düşünülerek bir hafta seftriakson 2x2 gr IV tedavi almış ve taburcu edilmiş. Baş ağrısının ve ara ara görme bulanıklığı şikayetlerinin devam etmesi üzerine hastaya poliklinikten yatış planlandı. Hastanın fizik muayenesinde ense sertliği yoktu; Kernig ve Brudzinski bulguları negatif olarak saptandı. Laboratuvar tetkiklerinde lökosit $7100/\text{mm}^3$, PCT $0.1 \mu\text{g}/\text{dl}$, CRP $3.3 \text{ mg}/\text{L}$, ESH $12 \text{ mm}/\text{sa}$ ve biyokimyasal parametreler normal sınırlardaydı. Yapılan Brucella Rose-Bengal testi pozitif ve serum Brucella STA testi $1/640$ titrasyonda pozitif saptandı. Hastaya MSS infeksiyonu ön tanısıyla LP yapıldı. Direkt bakıda $70 \text{ lökosit}/\text{mm}^3$ görüldü. Beyin omurilik sıvısı biyokimyasında total protein $188 \text{ mg}/\text{dL}$, glukoz $31 \text{ mg}/\text{dL}$ olarak sonuçlandı; BOS Coombs'lu Wright testi $1/32$ titrasyonda pozitif saptandı. Bu bulgularla hastada nörobruselloz düşünülerek seftriakson 2x2 gr/IV + rifampisin $1 \times 600 \text{ mg}/\text{po}$ + doksisisiklin $2 \times 100 \text{ mg}/\text{po}$ başlandı ve BOS kültüründe üreme olmadı, BOS ME panel PZR testi negatif sonuçlandı. Beyin omurilik sıvısı tüberküloz PZR negatif, ARB negatif saptandı. Yatışında alınan

idrar kültürü ve kan kültürlerinde üreme olmadı. Klinik bulgularında düzelme olan hastanın tedavisinin ikinci haftasında yapılan kontrol LP'de $40 \text{ lökosit}/\text{mm}^3$ görüldü. Beyin omurilik sıvısı protein $134 \text{ mg}/\text{dL}$, glukoz $28 \text{ mg}/\text{dL}$ olup eş zamanlı kan şekeri $160 \text{ mg}/\text{dL}$ ölçüldü. Hasta yatışının üçüncü haftasında kalan tedavisini kendi yaşadığı şehirde devam etmek istediği için sevk edildi.

OLGU 3

Elli beş yaşında kadın hasta dört aydır olan halsizlik, yürümede güçlük ve konuşmada yavaşlama şikayetleri nedeniyle yakınları tarafından polikliniğe getirildi. İştahsızlık, ates, üşüme-titreme, özellikle sakroiliak eklem ve lomber bölgede olan yaygın kas eklem ağrıları ve ara sıra bulantı kusması mevcuttu. Bu süreçte gece terlemesi mevcuttu ve yaklaşık 10 kilo kaybı olmuştur. Büyükbaş hayvancılık yapmaktaydı. Ek olarak DM, HT, koroner arter hastalığı tanıları bulunmaktaydı. Fizik muayenesinde ense sertliği yoktu. Laboratuvar tetkiklerinde lökosit $7390/\text{mm}^3$, PCT $0.03 \mu\text{g}/\text{dL}$, CRP $5.2 \text{ mg}/\text{L}$, ESH $20 \text{ mm}/\text{sa}$ ve biyokimya değerleri normal sınırlardaydı. Yapılan Brucella Rose-Bengal testi pozitif ve serum Coombs'lu Wright testi $1/320$ titrasyonda pozitif saptandı. Hastaya nörobruselloz ön tanısıyla LP yapıldı. Direkt bakıda $70 \text{ lökosit}/\text{mm}^3$ görüldü. Beyin omurilik sıvısı biyokimyasında total protein $180.9 \text{ mg}/\text{dL}$, glukoz $53.1 \text{ mg}/\text{dL}$ olarak sonuçlandı, BOS ME panel PZR testi negatif raporlandı. Beyin omurilik sıvısı Coombs'lu Wright testi $1/32$ titrede pozitif saptandı. Bu bulgularla hastada nörobruselloz düşünülerek seftriakson 2x2 gr IV + rifampisin $1 \times 600 \text{ mg}$ tablet + doksisisiklin $2 \times 100 \text{ mg}$ tedavisi başlandı. Beyin omurilik sıvısı kültüründe üreme olmadı. Ayırıcı tanı için istenen BOS tüberküloz PZR negatif, BOS ARB negatif sonuçlandı. Yatışında alınan idrar kültürü ve kan kültürlerinde üreme olmadı. Sakroiliak ve lomber MRG'sinde herhangi bir patoloji saptanmadı. Klinik bulgularında düzelme olan hastanın tedavisinin ikinci haftasında yapılan kontrol LP'de: $120 \text{ eritrosit}/\text{mm}^3$ görülürken lökosit izlenmedi. Beyin omurilik sıvısı protein $165 \text{ mg}/\text{dL}$, glukoz $78.2 \text{ mg}/\text{dL}$ olup eş zamanlı kan şekeri $120 \text{ mg}/\text{dL}$ ölçüldü. Yatarak 21 gün tedavi verildikten sonra ayaktan tedavi ile poliklinik kontrollerine çağrılan hastanın tedavisi üç ayda tamamlandı.

TARTIŞMA

Bruselloz'da nörolojik tutulum iki büyük grupta değerlendirilmektedir. Birinci grup, akut dönem bakterinin toksinlerine bağlı olarak görülür ve nöropsikiyatrik şikayetler şeklindeki nonspesifik bulgulardır. Bakterinin MSS'ye yerleşmesi ile ortaya çıkan nörolojik tablolar ise diğer grupta incelenmektedir^[9,10]. Nörobruselloz hastaları başlangıçta baş ağrısı, ateş, terleme, bulantı ve kusma şikayetleriyle başvururlar. Fizik muayenelerinde meningeal irritasyon bulguları her zaman görülmez^[11]. İlk olgu tortikolis nedeniyle tam değerlendirilememiş olup diğer olguların meningeal irritasyon bulguları yoktu. Ek olarak bu hastalarda kranial sinir (8, 2, 6 ve 7.) tutulumu, konfüzyon, motor güçsüzlük, dizatri, papil ödem ve konvülsiyon gibi nörolojik bulgular da ortaya çıkabilmektedir^[14]. Nörobruselloz tanılı bir olgu altıncı kranial sinir ve optik nörit tutulumu ile seyretmiştir^[15]. Kranial sinir tutulumu da hastaların hiçbirinde ortaya çıkmamıştır.

Nörobruselloz psikiyatrik bulgularla da ortaya çıkabilir, bu hastalarda depresyon, unutkanlık, psikoz, kişilik değişikliği, ajitasyon ve öfori geliştiği gösterilmiştir^[16]. Birinci olguda kişilik değişikliği meydana gelmiştir. Normal hayatında sosyal olarak aktif ve sınırlı bir mizaca sahipken son dört ay içinde daha içine kapanık ve kendi halinde sakin bir hale geldiği hasta yakınları tarafından ifade edilmiştir. Diğer hastalarda kişilik değişikliği saptanmadı.

Serebral kanama, tromboz ve geçici iskemik atak gibi serebrovasküler olaylar da bu hastalarda meydana gelebilmektedir ve yapılan çalışmalarda mikotik anevrizma rüptürü ve arterit varlığı bu hastalarda serebrovasküler olayların nedeni olarak gösterilmiştir^[17].

Gül ve arkadaşlarının bir vaka serisinde 11 olgunun ikisinde paraparezi ve yürüme güçlüğü meydana gelmiştir^[17]. Birinci olgunun da benzer şekilde başvurusundan bir ay öncesinde SVO

geçirme öyküsü sonrası hemiparezi ve yürüme güçlüğü mevcuttu. Literatürde 15 yaşındaki daha önce Brusella tedavisini düzenli tamamlamayan bir hastada papil ödem ve intrakranial basınç artışı geliştiği raporlanmıştır^[18]. İnkontinansı, yürüme güçlüğü ve kognitif değişiklikleri olan birinci olguda dış merkezde intrakranial basınç artışı saptanmış ve normal basıncı hidrosefali tanısı konulmuştur, buna yönelik tedaviler verilmesine rağmen hastanın şikayetlerinde düzelme olmamıştır.

Nörobruselloz tanısında hem hastanın kliniğini hem de laboratuvar bulgularını içeren kriterler yer almaktadır. Ayrıca STA $\geq 1:160$ veya kültür sonucu pozitif olan brusella tanısı olan hastalarda nörolojik semptomların bulunması ve/veya BOS kültür/antikör pozitifliği olması ve/veya BOS lenfositoz, glukoz düşüklüğü, protein yüksekliği, radyolojik bulguların varlığı kriterlerinden en az birinin bulunması nörobruselloz tanısı için yeterlidir^[19]. Bu çalışmadaki olguların hepsinde serum Rose-Bengal pozitifliği olup STA titresi 1/320 üzerindeydi ve hepsinde nörolojik bulgu mevcuttu. Ayrıca hastaların BOS bulgularında glukoz düşük protein yüksek saptanmıştı. Olguların BOS bulguları Tablo 1 ve 2'de verilmiştir. İlk olgunun beyin görüntülemesinde ventrikülde dilatasyon izlenmişti diğerlerinde herhangi bir patoloji saptanmamıştı. Gül ve arkadaşlarının yayımladığı nörobruselloz olgu serisinde BOS STA değerleri 1/50 ile 1/200 arasında bulunmuştur^[16]. Literatürde iki olgunun sunulduğu bir çalışmada serum STA 1/640 ve 1/1280 olarak BOS STA titreleri ise 1/160 ve 1/80 saptanmıştır^[20]. Bu çalışmadaki olgularda sırasıyla BOS STA benzer olarak 1/128, 1/32, 1/32 olarak saptandı (Tablo 3).

Brusella hücre içi bir bakteri olmasından dolayı tedavisinde antibiyotik kombinasyonlarının kullanılması gerekmektedir. Nörobruselloz için BOS'a geçebilen, farklı antibiyotik kombinasyonları (doksisisiklin, rifampisin, seftriakson, trimetoprim-sülfametoksazol) ile genellikle üç-altı ay süreyle tedavi önerilmektedir^[1,3,18,21].

Tablo 1. Nörobruselloz olgularının tanı koyduran LP bulguları

Olgu	Görünüm	Hücre (lenfosit/mm ³)	Protein (mg/dL)	Glukoz (mg/dL)	Kültür
1	Bulanık	30	377	18.12	Üreme olmadı
2	Bulanık	70	188	31	Üreme olmadı
3	Bulanık	70	180.9	53.1	Üreme olmadı

LP: Lomber ponksiyon.

Tablo 2. Nörobruselloz olgularının son LP bulguları

Olgu	Görünüm	Hücre (lenfosit/mm ³)	Protein (mg/dL)	Glukoz (mg/dL)	Kültür
1	Berrak	0	104.3	55	Üreme olmadı
2	Bulanık	40	134	160	Üreme olmadı
3	Berrak	0	165	78.2	Üreme olmadı

LP: Lomber ponksiyon.

Tablo 3. Nörobruselloz olgularının ilk değerlendirmedeki BOS ve serum serolojisi

Olgu	Serum Rose Bengal	BOS Rose Bengal	Serum Coombs'lu Wright testi	BOS Wright Coombs
1	Pozitif	Pozitif	1/640	1/128
2	Pozitif	Pozitif	1/640	1/32
3	Pozitif	Pozitif	1/320	1/32

BOS: Beyin omurilik sıvısı.

Gül ve arkadaşlarının sunmuş oldukları 11 vakanın hepsinde seftriakson, rifampisin, doksisisiklin ve trimetoprim-sülfametoksazol tedavilerinin ikili ve üçlü kombinasyonlar halinde kullanıldığı belirtilmiştir^[17]. Nörobruselloz olgularının raporlandığı başka bir çalışmada hastalara doksisisiklin, rifampisin ve trimetoprim-sülfametoksazol şeklinde tedavi başlanmış ve şifa ile taburcu olmuşlardır^[22]. Bu çalışmadaki olgularda da üçlü antibiyotik (seftriakson, rifampisin, doksisisiklin) kombinasyonu başlanmış olup benzer olarak hastalar tedaviye olumlu yanıt verip ve şifayla taburcu oldular.

Bu olgu serisi, nörobrusellozun klinik olarak atipik seyredebileceğini ve farklı nörolojik hastalıklarla karışabileceğini göstermesi açısından önemlidir. Özellikle birinci olguda olduğu gibi yanlış tanımlarla uzun süre farklı tedaviler alan hastalarda nörobrusellozun düşünülmesi, erken tanı ve tedaviyi mümkün kılmıştır. Çalışma, endemik bölgelerde yaşayan ve nörolojik semptomlarla başvuran hastalarda nörobrusellozun mutlaka ayırıcı tanıda yer alması gerektiğini hatırlatmaktadır.

Bu çalışmada olguların tümü BOS parametreleri, serolojik testler ve beyin görüntülemeleri ile kapsamlı şekilde değerlendirilmiş, ayırıcı tanı amacıyla tüberküloz ve viral etkenler dışlanmıştır. Ayrıca, tüm hastalarda üçlü antibiyotik tedavisi ile düzenli takip yapılmış ve klinik yanıtlar değerlendirilmiştir. Tedaviye yanıt, BOS parametreleri ile değerlendirilerek izlenmiş ve tedavi süresi bu doğrultuda belirlenmiştir.

Çalışmanın kısıtlayıcı yönü retrospektif olarak planlanmış olması ve bazı olguların takip sürecini başka merkezlerde tamamlamış olması nedeniyle uzun dönem sonuçlara erişilememesidir.

Klinik şüphe halinde nörobruselloz tanısı için Rose-Bengal testi ve serum STA ile BOS incelemesinin bir arada değerlendirilmesi önerilir. Tanı konulduktan sonra doksisisiklin, rifampisin ve seftriakson gibi BOS'a geçebilen antibiyotiklerle en az üç ay sürecek kombine tedavi başlanmalı; tedavi süresi boyunca BOS parametreleri ile takip edilmelidir. Ayrıca, nörolojik semptomların yavaş gerileyebileceği göz önünde bulundurularak yakın takip önerilmektedir.

Çeşitli nörolojik semptomlarla seyreden nörobrusellozun, hem ciddi komplikasyonlarla seyretmesi hem de diğer nörolojik hastalıklarla karışma ihtimali olduğundan, özellikle endemik bölgelerde bulunan hekimlerin nörobruselloza karşı daha dikkatli olması gerekmektedir. Nörobruselloz tanısı zor olsa da klinik şüphe ve serolojik/mikrobiyolojik testlerle erken teşhis edilerek uygun tedavi başlanmalıdır. Tedaviye yanıt oranı yüksek olan bu hastalık nörolojik hastalıkların ayırıcı tanısında göz önünde bulundurulması gereken tanılardan biri olmalıdır. Çalışma, nörobrusellozun ayırıcı tanıda akıldan tutulması gerektiğini ve hastaların multidisipliner değerlendirilmesinin önemini vurgulamaktadır.

AYDINLATILMIŞ ONAM

Bu çalışma için hastalardan aydınlatılmış onam alınmıştır.

ÇIKAR ÇATIŞMASI

Yazarlar bu makale ile ilgili herhangi bir çıkar çatışması bildirmemiştir.

YAZAR KATKISI

Anafikir/Planlama: MU

Analiz/Yorum: ÖG

Veri Sağlama: BBS

Yazım: BBS

Gözden Geçirme ve Düzeltme: DY

Onaylama: SSK

KAYNAKLAR

1. Pappas G, Akritidis N, Bosilkovski M, Tsianos E. Brucellosis. *N Engl J Med* 2005;352:2325-36. <https://doi.org/10.1056/NEJMra050570>
2. Shaalan MA, Memish ZA, Mahmoud SA, Alomari A, Khan MY, Almuneef M, et al. Brucellosis in children: Clinical observations in 115 cases. *Int J Infect Dis* 2002;6:182-6. [https://doi.org/10.1016/S1201-9712\(02\)90108-6](https://doi.org/10.1016/S1201-9712(02)90108-6)
3. Karsen H, Tekin Koruk S, Duygu F, Yapıcı K, Kati M. Review of 17 cases of neurobrucellosis: Clinical manifestations, diagnosis, and management. *Arch Iran Med* 2012;15:491-4.
4. Kıran P, Uçku R. Seroprevalence of human brucellosis in Turkey: A comprehensive meta-analysis. *Zoonoses Public Health* 2024;71:844-54. <https://doi.org/10.1111/zph.13166>
5. Kracalik IT, Abdullayev R, Asadov K, Ismayilova R, Baghirova M, Ustun N, et al. Human brucellosis trends: Re-emergence and prospects for control using a one health approach in Azerbaijan (1983-2009). *Zoonoses Public Health* 2016;63:294-302. <https://doi.org/10.1111/zph.12229>
6. Shirazinia M, Sheybani F, Naderi H, Haddad M, Hajipour P, Khoroushi F. Chronic meningitis in adults: A comparison between neurotuberculosis and neurobrucellosis. *BMC Infect Dis* 2024;24:441. <https://doi.org/10.1186/s12879-024-09345-6>
7. Bucher A, Gaustad P, Pape E. Chronic neurobrucellosis due to *Brucella melitensis*. *Scand J Infect Dis* 1990;22:223-6. <https://doi.org/10.3109/00365549009037906>
8. Bouza E, Torre MG, Parras F, Guerrero A, Rodríguez-Créixems M, Gobernado J. Brucellar meningitis. *Rev Infect Dis* 1987;9:810-22. <https://doi.org/10.1093/clinids/9.4.810>
9. Shakir RA, Al-din ASN, Araj GF, Lulu AR, Mousa AR, Saadah MA. Clinical categories of neurobrucellosis. *Brain* 1987;110:213-2. <https://doi.org/10.1093/brain/110.1.213>
10. Felek S, Kılıç SS, Akbulut A, Serhatlıoğlu S, Ocak S, Mungen B. Kronik rekürren *Brucella meningoensefaliti*: Bir olgu bildirisi. *Klinik Derg* 1993;6:42-4.
11. Dee BSM, Yqub BA, Sharif HS, Phadke JG. Neurobrucellosis: Clinical characteristics, diagnosis, and outcome. *Neurology* 1989;39:498-501. <https://doi.org/10.1212/WNL.39.4.498>
12. Pascual J, Combarros O, Polo JM, Berciano J. Localized CNS brucellosis. *J Neurol Neurosurg Psychiatry* 1990;53:900-2. <https://doi.org/10.1136/jnnp.53.2.168>
13. Akdeniz H, Irmak H, Anlar Ö, Demiröz AP. Central nervous system brucellosis: Presentation, diagnosis and treatment. *J Infect* 1998;36:297-301. [https://doi.org/10.1016/S0163-4453\(98\)94279-7](https://doi.org/10.1016/S0163-4453(98)94279-7)
14. Eren S, Bayam G, Ergönül Ö, Celikbaş A, Pazvantoğlu O, Baykam N, et al. Cognitive and emotional changes in neurobrucellosis. *J Infect* 2006;53:184-9. <https://doi.org/10.1016/j.jinf.2005.10.029>
15. Ceylan MR, Esmer O, Yakan Ü, Menteş O, Karahocagil MK. Optik nörit ve abduzens sinir paralizisi ile seyreden nörobruseloz: Olgu sunumu. *Ankara Eğitim ve Araştırma Hastanesi Tıp Dergisi* 2022;55:59-61. <https://doi.org/10.20492/aeahd.958909>
16. Gul HC, Erdem H, Bek S. Overview of neurobrucellosis: A pooled analysis of 187 cases. *Int J Infect Dis* 2009;13:339-43. <https://doi.org/10.1016/j.ijid.2009.02.015>
17. Gul HC, Erdem H, Gorenek L, Ozdag MF, Kalpakci Y, Avci IY, et al. Management of neurobrucellosis: An assessment of 11 cases. *Intern Med* 2008;47:995-1001. <https://doi.org/10.2169/internalmedicine.47.0866>
18. Işıkay S, Yılmaz K, Okumuş S. Nörobruseloz ile ilişkili intrakranial basınç artışı: Bir olgu sunumu. *Gaziantep Med J* 2011;17:100-2.
19. Erdem H, Kilic S, Sener B, Acikel C, Alp E, Karahocagil M, et al. Diagnosis of chronic brucellar meningitis and meningoencephalitis. *Clin Microbiol Infect* 2013;19:E80-6. <https://doi.org/10.1111/1469-0691.12092>
20. Akçam FZ, Akçam M, Yılmaz M, Temel E, Kaya O, Yılmaz G. Nörobruseloz: İki olgu, iki farklı prezentasyon. *Turk J Neurol* 2020;26:342-5. <https://doi.org/10.4274/tnd.2020.77853>
21. Zheng N, Wang W, Zhang JT, Cao Y, Shao L, Jiang JJ, et al. Neurobrucellosis. *Int J Neurosci* 2018;128:55-62. <https://doi.org/10.1080/00207454.2017.1363747>
22. Turhan V, Çapraz H, Karacaer Z, Öncül O. Nörobruseloz: üç olgu nedeniyle. *FLORA* 2008;13:150-4.

Yazışma Adresi/Address for Correspondence

Dr. Bahar Büsra SİVRİKAYA

Samsun Üniversitesi Eğitim ve Araştırma Hastanesi, İnfeksiyon Hastalıkları ve Klinik Mikrobiyoloji Kliniği, Samsun, Türkiye

E-posta: bbaharozkan@yahoo.com.tr